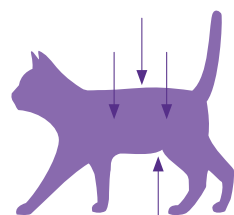


Ocena telesne kondicije pri mački

Preizkušena in enostavna metoda za spremljanje prehranskega stanja mačke je **ocena telesne kondicije** (ang. BCS). V ocenjevanje so vključeni vidljivost/ tipljivost reber, spinoznih procesusov in medeničnih kosti ter oblika pasu in trebušna maščobna obloga.



Ocena telesne kondicije (lestvica 1-9)

PRENIZKA TELESNA TEŽA	1	Rebra so jasno vidna*; na rebrih ni mogoče zatipati plasti maščobe; Zelo močno privzdignjena trebušna linija; zelo ozek pas; Spinozni procesusi / medenične kosti zlahka vidne / tipljive	
	2	Rebra so vidna*; ni mogoče zatipati plasti maščobe; Močno privzdignjena trebušna linija; zelo ozek pas; Spinozni procesusi / medenične kosti vidne / tipljive	
	3	Rebra zlahka vidna*; tipljiva minimalna plast maščobe; Privzdignjena trebušna linija; ozek pas; Spinozni procesusi / medenične kosti komaj vidne / tipljive	
NORMALNA TELESNA TEŽA	4	Rebra niso vidna*; tipljiva tanka plast maščobe; Ob palpaciji je mogoče rebra razmejiti med seboj; Rahlo privzdignjena trebušna linija; izrazit pas; Minimalna količina trebušne maščobe	
	5	Dobro telesno sorazmerje; Rebra glejte stopnjo 4; Majhna količina trebušne maščobe; rahlo privzdignjen pas	
PREKOMERNA TELESNA TEŽA	6	Rebra je težko zatipati in komaj jih je mogoče razmejiti med seboj; Trebušna linija rahlo privzdignjena; pas težko opazen	
	7	Rebra težko tipljiva; Trebušna linija ni privzdignjena; pas komaj opazen; Zmerna količina trebušne maščobe; obseg pasu rahlo povečan	
	8	Reber ni mogoče zatipati pod plastjo maščobe; Trebušna linija ni privzdignjena; pasu ni mogoče razločiti; Znatna količina trebušne maščobe; obseg pasu znatno povečan	
	9	Reber ni mogoče zatipati pod preveliko plastjo maščobe; Prekomerna količina trebušne maščobe; obseg pasu zelo povečan; Maščobne obloge v ledvenem delu in na okončinah	

* Ocenjevanje reber pri kratkodlakih mačkah
Prilagojeno po WSAVA or the Journal of the American Animal Hospital Association

Odgovorite na izgubljanje telesne teže